Dr. Eduardo Anitua
DDS, MD, PhD
Private practice in oral implantology. Eduardo Anitua Foundation, Vitoria (Spain).
Clinical researcher, Eduardo Anitua Foundation, Vitoria (Spain).
Director científico de BTI-Biotechnology institute, Vitoria (Spain).

CRECIMIENTO VERTICAL ALREDEDOR DE LOS IMPLANTES EXTRACORTOS

Con hueso obtenido de fresado biológico y plasma rico en factores de crecimiento

INTRODUCCCIÓN

Las atrofias extremas verticales en el maxilar y mandíbula son casos cada vez más frecuentes en la clínica dental. Las alternativas actuales para el abordaje de estas zonas son: injertos óseos en bloque, injertos óseos particulados con o sin membranas, materiales sustitutos óseos y sistemas de distracción vertical (1-5). La principal limitación que presentan todos estos tratamientos de aumento vertical es la reabsorción de parte del injerto empleado, principalmente por la pobre vascularización del lecho receptor, que en estas zonas mandibulares posteriores de edentulismo prolongado suele ser muy cortical, con poca celularidad y pobre vascularización. Por otro lado, la presencia de unos tejidos blandos muy adelgazados en estas zonas hace muy difícil la obtención de una buena cobertura del injerto y un cierre primario sin tensión con la posibilidad de dehiscencia de la sutura (6-9). Los implantes cortos y extracortos surgen de esta necesidad de rehabilitación de casos extremos siendo muy útiles y predecibles en casos en los que el volumen óseo residual vertical no es suficiente para la inserción de implantes considerados de «longitud convencional». En algunos casos, la atrofia puede ser tan extrema que los implantes extracortos no pueden solucionar el problema en un solo paso. En estas situaciones, el uso de implantes extracortos y hueso particulado obtenido mediante fresado biológico de los implantes adyacentes es una alternativa sencilla y predecible. El objetivo del fresado para la inserción de un implante dental es la realización de un neo-alveolo que se adapte a la morfología del implante que va a ser colocado a través de la utilización de unas fresas que retiren el hueso del lecho receptor. Esta preparación del lecho receptor debe ser lo más cuidadosa posible para evitar dañar las células óseas que serán las encargadas de realizar la osteointegración del implante una vez insertado.

La mayoría de los sistemas de implantes del mercado utilizan un fresado a altas revoluciones con irrigación para evitar el sobrecalentamiento del hueso y preservar la viabilidad celular. En el año 2004, publicamos el primer artículo de protocolo de trabajo con fresado a bajas revoluciones que se denominó «fresado biológico», que permite la preparación del lecho receptor del implante de forma conservadora, al mismo tiempo que ofrece la posibilidad de recolectar hueso autólogo obtenido del fresado que puede, posteriormente, ser utilizado como injerto particulado en la cirugía (10). Este hueso

es totalmente viable para su uso como injerto óseo particulado debido, principalmente, a la cuidadosa técnica de obtención. La conservación de la viabilidad celular se ha demostrado mediante cultivos celulares de muestras obtenidas por esta técnica de fresado **(Figuras 1 y 2).**

En este artículo se presenta la técnica para la realización de crecimiento vertical alrededor de los implantes con hueso obtenido de fresado unido a PRGF-Endoret, a través de un estudio piloto realizado en siete pacientes.

MATERIAL Y MÉTODOS

Todos los pacientes fueron reclutados en la clínica en Vitoria. Los criterios de inclusión fueron: mayores de 50 años, necesidad de inserción de implantes en sectores posteriores de la mandíbula y cresta alveolar residual menor de 4 mm de altura residual, por encima del canal del nervio dentario.

Los pacientes fueron sometidos a un protocolo diagnóstico consistente en la realización de un Tac dental (cone-beam), modelos y encerado diágnosticos. Desde éstos, fue realizada una guía quirúrgica que se utilizó en la inserción de los implantes.

> **“EL FRESADO A BAJAS REVOLUCIONES PERMITE OBTENER TODO EL MATERIAL NECESARIO PARA LA REALIZACIÓN DEL INJERTO**

Protocolo quirúrgico

Antes de la inserción de los implantes se utilizó una pre-medicación antibiótica consistente en amoxicilina 2gr vía oral una hora antes de la intervención y paracetamol 1 gramo vía oral (como analgésico). Posteriormente, los pacientes prosiguieron con un tratamiento de amoxicilina 500-750 mg vía oral cada 8 horas (según peso) durante cinco días.

La intervención fue realizada mediante anestesia local (troncular del nervio dentario inferior).

La secuencia de fresado para la realización de los implantes dentales se compone de dos fases bien diferenciadas: una primera fase en la que se realiza un fresado a altas revoluciones con la fresa de inicio (entre 800 y 1.000 revoluciones por minuto), con abundante irrigación. La segunda fase del fresado comprende el uso de fresas de diámetro creciente a bajas revoluciones (50-150 revoluciones por minuto) sin irrigación. Esta eliminación de la irrigación del fresado no produce incrementos térmicos significativos en el lecho óseo, debido a la meticulosidad del procedimiento, por lo que es totalmente conservadora con las células de la zona en la

Figura 1. Tejido óseo obtenido de fresado biológico, preparado para obtener explantes para su cultivo.

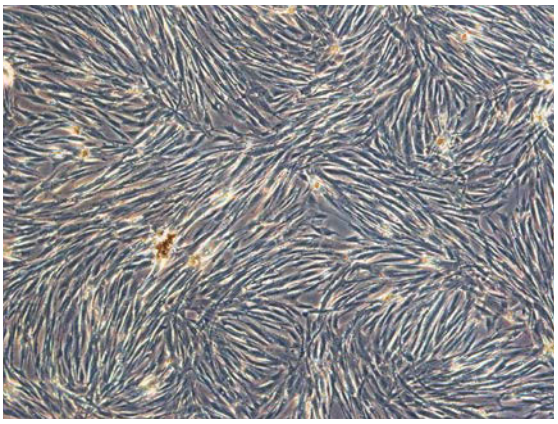

Figura 2. Imágenes obtenidas con microscopio óptico invertido (x10 aumentos) de osteoblastos cultivados y expandidos, mediante la técnica de explantes de fresado biológico. Podemos observar la cantidad y calidad de las células obtenidas.

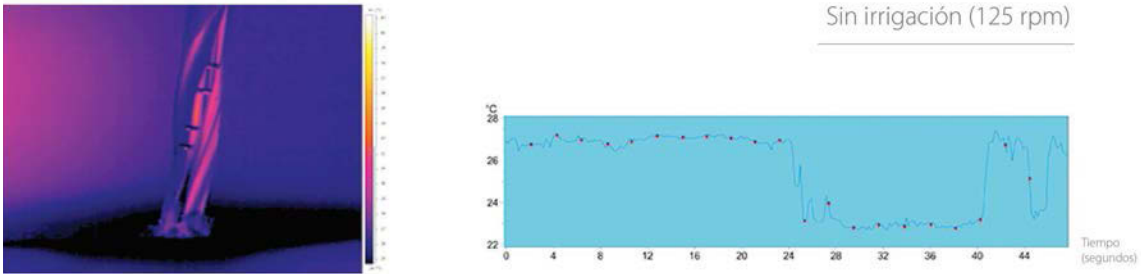

Figura 3. Fresado a bajas revoluciones sin irrigación. El incremento térmico es mínimo incluso en hueso muy cortical, como vemos en la imagen termográfica y en el gráfico que la acompaña (incremento térmico de apenas 3ºC).

Figura 4. Fresa con hueso obtenido de fresado biológico para ser recolectado.

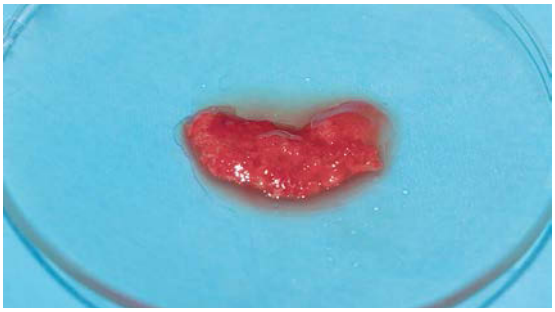

Figura 5. Hueso recolectado de la fresa embebido en PRGF-Endoret hasta el momento de su utilización como injerto óseo.

que se está trabajando **(Figura 3)**. Al iniciarse el fresado a bajas revoluciones todo el hueso que queda retenido en la fresa es recolectado de la misma y mantenido durante la cirugía en PRGF-Endoret (fracción 2 sin activar), para mantenerlo inmerso en las proteínas del paciente y mantener la viabilidad de las células contenidas en el mismo **(Figuras 4 y 5)** (11-13).

Una vez insertado el implante de forma supracrestal (1-3 mm), debido al escaso volumen óseo residual en altura, se activa el injerto óseo particulado embebido en PRGF-Endoret añadiendo cloruro cálcico para formar un coágulo estable y fácilmente manipulable **(Figura 6)**. Una vez activado, se coloca sobre el implante en la zona a lograr el crecimiento vertical y se cubre todo con una membrana de fibrina autóloga elaborada a partir de la fracción 1 de PRGF-Endoret para, posteriormente, lograr un cierre primario del colgajo **(Figuras 7-9).**

El injerto, ya englobado en el coágulo de PRGF-Endoret, libera proteínas adhesivas, lo que facilita su manipulación. Además libera proteínas proangiogénicas y proteínas que van a estimular la proliferación y diferenciación celular (factores de crecimiento VGF, PDGF, IGF,…). La fibrina que cubre todo el injerto actúa durante dos semanas como membrana reabsorbible y como fuente de liberación sostenida de factores de crecimiento (13-19).

Medición del crecimiento vertical

La distancia entre el hombro del implante y la cresta ósea fue registrada en la cirugía, a través de una medición directa mediante una sonda periodontal milimetrada en tres puntos: distal, medial y mesial. Tras un período medio de tres meses, se procedió a la realización de la segunda fase quirúrgica.

En la segunda fase quirúrgica se realiza, de nuevo, la misma medición anotando el crecimiento vertical logrado.

Recolección de datos y análisis estadístico

La medición de la distancia mediante la sonda periodontal milimetrada fue realizada por un único clínico tanto en la primera fase (inserción de los implantes) como en la segunda cirugía (a los tres meses de la inserción de los implantes). Fue realizado un test de shapiro-Wilk sobre los datos obtenidos para constatar la distribución normal de la muestra.

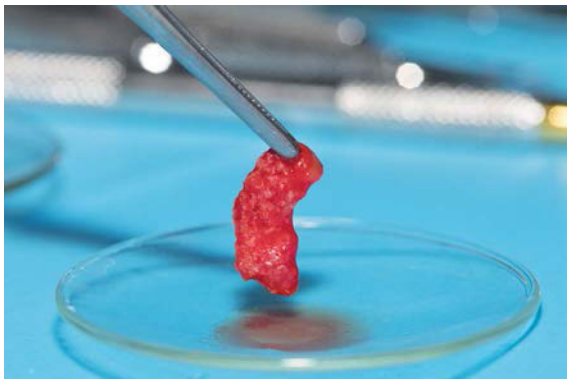

Figura 6. Injerto óseo unido al PRGF-Endoret una vez activado. Puede verse su excelente manejabilidad y adaptabilidad a las distintas superficies en las que puede ser empleado.

Figura 7.

Figura 8.

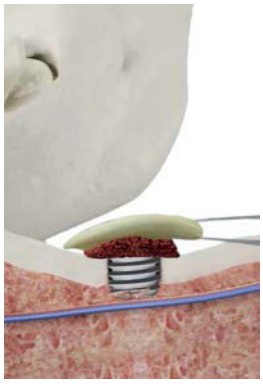

Figura 9.

Figuras 7-9. Técnica de crecimiento vertical con injerto autólogo del fresado. Podemos observar la inserción del implante de forma supracrestal, la colocación del injerto óseo particulado sobre el mismo y, por último, todo es cubierto con una membrana de fibrina obtenida mediante la fracción 1 de PRGF-Endoret activada y retraída. Podemos implementar la técnica con el uso de una membrana de colágeno que cubra todo, empapada en el sobrenadante obtenido del PRGF-Endoret.

Para el análisis de la diferencia entre la medición inicial y final se realizó un test de t-student para muestras pareadas. El nivel significación se estableció para una $p < 0.05$.

Los datos fueron analizados con SPSS v15.0 para windows (SPSS Inc., Chicago, IL, USA).

RESULTADOS

Fueron reclutados siete pacientes en los que se insertaron nueve implantes extracortos. Seis de los pacientes fueron mujeres, con una edad media de 65 años (rango de 51 a 69). Todos los pacientes eran no fumadores y, en los antecedentes médicos de interés, tres de ellos presentaron osteoporosis y uno hipercolesterolemia. Todos los pacientes presentaban una altura ósea residual menor de 4 mm, por encima del canal del nervio dentario, por lo que la inserción directa de implantes extracortos no era posible sin una técnica accesoria de aumento óseo. La media de altura ósea de la cresta de los nueve implantes a insertar fue de 3,84 mm (+/- 0,54). La zona de inserción de los implantes del estudio fue en un 80% en el segundo molar mandibular y en el primer molar mandibular el resto. La longitud de todos los implantes fue de 5,5 mm y la anchura de 5,5 mm en la mayoría de los implantes insertados.

Tras la inserción de los implantes la distancia media entre el hombro del implante y la cresta alveolar fue de 2,1+/- 0,79 mm, 1,64 +/- 0,54 mm y 0,42 +/- 0,53 mm en distal, medial y mesial.

La distancia media entre el hombro del implante y la cresta ósea en la segunda cirugía fue de 0,42 +/- 0,53 mm (rango 0-1,10), 0,42 +/- 0,54 mm (rango 0-1,30) y 0,28 +/- 0,42 mm (rango 0-1,10) en distal, medial y mesial. La regeneración media vertical lograda en los implantes insertados fue de un 84,37% en distal (rango 50-100%), 85,45% en la zona medial (rango 55,2 – 100%) y un 86,1% en mesial (rango 47,6 - 100%).

La diferencia entre la altura ósea desde el cuello del implante a la cresta ósea, antes y después de la regeneración, fue positiva en todos los pacientes.

Ninguno de los implantes fracasó durante el período de seguimiento y no se registraron efectos secundarios asociados a la proximidad del implante al nervio dentario. No se observó tampoco ninguna dehiscencia de sutura ni exposición de ningún implante durante la fase de cicatrización.

En la **Figura 10** se muestra uno de los casos del estudio en el que la regeneración lograda fue del 100% cubriéndose, incluso, por encima del nivel deseado.

En las **Figuras 11 y 12** se muestra la evolución del caso.

DISCUSIÓN

Actualmente, existen diferentes técnicas para conseguir aumento óseo vertical alrededor de los implantes, aunque muchas de ellas tienen un enfoque menos conservador que la presentada en este artículo y una mayor morbilidad. El uso de injertos en bloque y de injertos particulados, unidos a membranas no reabsorbibles, generan la necesidad de mayor número de cirugías y mayor riesgo de complicaciones debido, principalmente, a la exposición de la membrana o del material de osteosíntesis empelado (20, 21).

En este estudio, el fresado a bajas revoluciones permite obtener todo el material necesario para la realización del injerto y conseguir, exclusivamente con hueso autólogo unido a PRGF-Endoret, el crecimiento vertical buscado. El uso, además, de una membrana de fibrina cubriendo la superficie del injerto hace las veces de membrana reabsorbible biológica simplificando la técnica y evitando el riesgo de exposición (22).

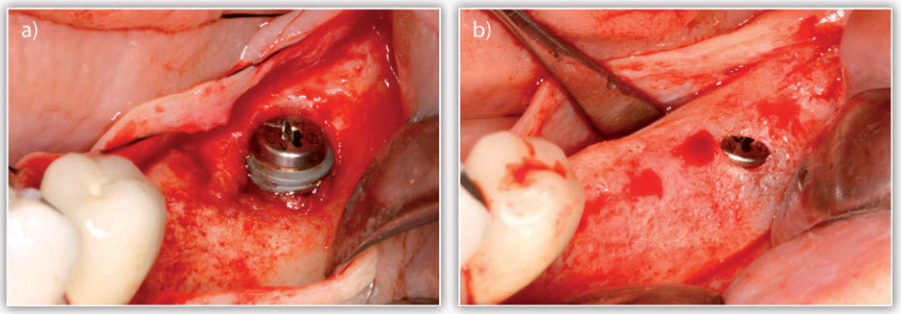

Figura 10. A) Imagen inicial del implante donde podemos ver un defecto de dos espiras en la porción mesial del implante, de una espira y media en la porción medial y de una espira en distal.
B) Imagen en la re-entrada quirúrgica tras la técnica de crecimiento vertical, donde puede observarse cómo se ha logrado el objetivo cubriéndose con hueso maduro hasta el pilar de cicatrización de 1 mm colocado.

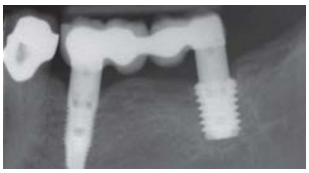

Figura 11. Imagen de la paciente con la prótesis definitiva cerámica, atornillada sobre pilar Multi-Im. Se puede apreciar cómo el volumen óseo se mantiene.

Figura 12. Imagen de la prótesis a los tres años. Los tejidos óseos peri-impantarios continúan estables, no observándose pérdida ósea en ninguna zona alrededor del implante.

En este estudio se ha demostrado la capacidad regenerativa del hueso obtenido del fresado logrando la regeneración vertical de las zonas estudiadas, llegándose a incrementar una media de 2 mm la altura ósea en crestas residuales, con extrema reabsorción en altura (altura media residual 4,05 +/- 0,89 mm) a los tres meses, siendo, además, estos casos tan extremos, los más complejos de tratar, debido a la presencia de un hueso basal con poca celularidad y vascularización (23).

En caso de necesitar un mayor volumen óseo que el recolectado mediante fresado biológico es posible obtener, mediante raspadores óseos, más injerto particulado de la zona posterior mandibular (trígono y cresta oblícua).

El uso de membranas reabsorbibles encima de la membrana de fibrina es posible, pero en esta técnica descrita no ha sido utilizada ninguna.

Los resultados obtenidos con la técnica propuesta son, además, comparables con los reportados por Freilich y cols. en el año 2012 con rh-BMP-2 unido al injerto óseo particulado (24).

CONCLUSIÓN

Con la limitación del número de pacientes del estudio es posible afirmar que la técnica de regeneración vertical alrededor de los implantes dentales, llevada a cabo con hueso autólogo obtenido del fresado biológico y PRGF-Endoret, es una alternativa para zonas de atrofia ósea severa en altura, presentándose, además, como una técnica sencilla, segura y predecible.

La obtención y preparación del injerto con este procedimiento es predecible y el injerto es viable debido a su gran calidad biológica.

BIBLIOGRAFÍA

1. **Chiapasco M, Ferrini F, Casentini P, Accardi S, Zaniboni M.** Dental implants placed in expanded narrow edentulous ridges with the Extension Crests device. A 1-3 year multicenter follow-up study. Clin Oral Impl Res. 2006; 17: 265-72.
2. **Storgard S, Terheyden H.** Bone Augmentation Procedures in Localized Defects in the Alveolar Ridge: Clinical Results with Different Bone Grafts and Bone-Substitute Materials. JOMI. 2009; 24: 218-36.
3. **Blus C, Szmukler-Moncler S.** Split-crest and immediate implant placement with ultra-sonic bone surgery: a 3-year life-table analysis with 230 treated sites. Clin Oral Impl Res. 2006; 17: 700-7.
4. **Demarosi F, Leghissa GC, Sardella A, Lodi G, Carrassi A.** Localised maxillary ridge expansión with simultaneous implant placement: A case series. Br J Oral Maxillofac Surg. 2009; 47: 535-40.
5. **Basa S, Varol A, Turker N.** Alternative BoneExpansion Technique for Immediate Placement of Implants in the Edentulous Posterior Mandibular Ridge: A Clinical Report. JOMI. 2004; 19: 554-8.
6. **Albrektsson T, Zarb G, Worthington P, Eriksson A.R.** Te long term efficacy of currently used dental immplants. A review and proposed criteria of success. Int J Oral Maxillofac Implants. 1986; 1: 11-25.
7. **Ten Bruggenkate CM, van der Kwast WA, Osterbeek HS.** Success criteria in oral implantology. A Review of the literature. Int J Oral Implantol. 1990; 7: 45-51.
8. **Deporter D, Todescan R, Caudry S.** Simplifying management of the posterior maxilla using short, porous-surfaced den- tal implants and simultaneous indirect sinus elevation. Int J Periodontics Restorative Dent. 2000; 20: 476–485.
9. **Renouard F, Nisand D.** Impact of implant length and diameter on survival rates. Clin Oral Implants Res. 2006; 17: 35–51.
10. **Anitua E, et al.** BTI: un Nuevo protocol para el fresado, colocación de implantes y obtención de hueso autologo. Implant Dialogue. 2004; 4: 20-27.
11. **Anitua E, et al.** A novel drilling procedure and subsequent bone autograft preparation: a technical note. Int J Oral Maxillofac Implants . 2007; 22: 138-145.
12. **Anitua E.** Plasma rich in growth factors: preliminary results of use in the preparation of future sites for implants. Int J Oral Maxillofac Implants. 1999; 14: 529-35.
13. **Anitua E, Ardanza B, Nurden P, Nudern AT.** Autologous platelets as a source of proteins for healing and tissue regeneration. Thromb Haemost 2004;91:4-15.
14. **Anitua E, Sánchez M, Zalduendo MM, de la Fuente M, Prado R, Orive G, I.** Fibroblastic response to treatment with different preparations rich in growt factors. Cell Prolif. 2009 Apr; 42: 162-70.
15. **Anitua E, Sánchez M, Orive G.** Delivering growth factors for therapeutics. Trends Pharmacol Sci. 2008 Jan; 29: 37-41. Epub 2007 Nov 26.
16. **Anitua E, Sánchez M, Merayo-Lloves J, De la Fuente M, Muruzabal F, Orive G.** Plasma rich in growth factors (PRGF-Endoret) stimulates proliferation and migration of primary keratocytes and conjunctival fibroblasts and inhibits and reverts TGF-beta1-Induced myodifferentiation. Invest Ophthalmol Vis Sci. 2011 Aug; 52: 6066-73.
17. **Anitua E, Sánchez M, Prado R, Orive G.** Plasma rich in growth factors: the pioneering autologous technology for tissue regeneration. J Biomed Mater Res A. 2011 Jun 15; 97: 536.
18. **Anitua E, Tejero R, Zalduendo MM, Orive G.** Plasma rich in growth factors promotes bone tissue regeneration by stimulating proliferation, migration, and autocrine secretion in primary human osteoblasts. J Periodontol. 2013 Aug; 84: 1180-90.
19. **Anitua E, Troya M, Orive G.** Plasma rich in growth factors promote gingival tissue regeneration by stimulating fibroblast proliferation and migration and by blocking transforming growth factor-B1-induced myodifferentiation. J Periodontol. 2012 Aug; 83: 1028-37.
20. **Tinti C, Parma-Benfenati S, Polizzi G.** Vertical ridge augmentation: what is the limit? Int J Periodontics Restorative Dent. 1996; 16: 220-229.
21. **Canullo L, Malagnino VA.** Vertical ridge augmentation around implants by e-PTFE titanium-reinforced membrane and bovine bone matrix: a 24- to 54-month study of 10 consecutive cases. Int J Oral Maxillofac Implants. 2008; 23: 858-866.
22. **Torres J, Tamimi F, Alkhraisat MH, Manchon A, Linares R, Prados-Frutos JC, et al.** Platelet-rich plasma may prevent titanium-mesh exposure in alveolar ridge augmentation with anorganic bovine bone. J Clin Periodontol. 2010; 37: 943-951.
23. **Monje A, Wu Y, Huang W, Zhou W, Galindo-Moreno P, Montanero-Fernandez J, Sheridan RA, Wang HL, Wang F.** Influence of Posterior Mandibular Dimensions on Alveolar Bone Microarchitecture. Int J Oral Maxillofac Implants. 2017Mar/Apr; 32 (2): 423–430.
24. **Freilich M, Wen B, Shafer D, Schleier P, Dard M, Pendrys D, et al.** Implant-guided vertical bone growth in the mini-pig. Clin Oral Implants Res. 2012;23:751-757.